ISSN 0915-0765

DMR NO.234

MORITA

CT発売20周年記念 特別座談会

歯科医療のデジタルデバイス
～ Step forward ～

～デジタライゼーションがもたらす歯科界の今後の展開～

2001年に世界初の歯科用CBCT「3DX Multi Image Micro CT」を発売して今年で20周年を迎えます。
その節目を記念して、開発者である**新井嘉則先生**をはじめ**山﨑長郎先生**、**中田光太郎先生**、**藤山光治先生**の4名の先生をお招きし、座談会を開催いたしました。先生方には「開発の経緯」（新井先生）、「歯周病・予防」（中田先生）、「矯正」（藤山先生）、「Digital Dentistry」（山﨑先生）についてお話しいただき、その内容を踏まえたディスカッションを行いました。
DMRでは、その内容の一部をご紹介いたします。

PART 1 歯科用CT開発秘話・3次元画像診断

「歯科用CT」はこうして生まれた

YOSHINORI ARAI
新井 嘉則先生 日本大学歯学部 教授

10年経っても新しいと言える製品を

私は日本大学大学院で歯科放射線学を専攻し、1992年からデジタルパノラマの開発をスタートしました。**図1**がその当時の画像です。画質は悪く被ばく線量も高い、そして何より演算時間が非常にかかりました。さらに開発コストも莫大で実用化にはほど遠く、道半ばで行き詰ってしまいました。そんな中フィンランドのトゥルク大学留学のチャンスが巡ってきました。トゥルク大学はパノラマX線発祥の地であり、先進的なX線装置を開発する会社が多数ありました。ここでの研究が歯科用CT開発の第一歩に繋がっていきます。

図2はプロトタイプ装置の写真です。最初の画像(**図3**)はかなり不鮮明で、この画像が将来3次元画像のベースになるとは当時夢にも思いませんでした。1996年から3次元的な歯科用CTの開発に向けてスタートを切ったわけですが、「10年経っても新しいと言える画期的な製品を作って欲しい」という森田隆一郎モリタ製作所社長(当時)から熱いメッセージをいただいたことは今でも鮮明に記憶しています。

「3DX Multi Image Micro CT」誕生

開発は「小照射野であれば高い解像度が得られる」という“逆転の発想”で進められ、翌1997年には日本大学でプロトタイプを用いた臨床研究がスタートしました。この時私は「年間1,000症例をこなせて初めて実用化がかなう」という強いこだわりを持って臨みましたが、幸いトラブルもなく多くの皆様にご利用いただき、2000年末に薬事承認を受けることができました。さらに、当時企業・大学間で行われる先端的な研究を軌道に乗せることが難しかったなかで、「日本大学国際産業技術・ビジネス育成センター(NUBIC)」が公認第一号としていち早く立ち上がり、日本大学とモリタ製作所の間により良好な関係を築くことができました。その結果、2001年に歯科用CT「3DX Multi Image Micro CT」(**図4**)が誕生、その後、世界各社がこぞって製造・販売することになり、「歯科業界に大きな変革をもたらした」と高く評価され、2つの大臣賞まで受賞することができました。

ここで、私が衝撃を受けた一例をご紹介します。**図5**がその写真ですが、実はこのたび4年前の画像もご提供いただきました。激しく崩壊している歯槽骨がここまで回復する。それを目の当たりにすることで、私たちは知らないことがまだたくさんあることをあらためて知ることができました。4年が経過して撮影した画像が1mmの誤差もなく正確に再現、評価されていることがお分かりいただけると思います。歯科用CTの基本的性能や再現性の高さが証明された画像として思い出深い一枚です。

デジタルに変換する際の精度が重要

歯科も今後さらにデジタル化が進むと思いますが、実はデジタル化する直前のあり方が最も重要で、デジタルに変換する際にいかにそれが精密に行われるかが最後のカギとなります。なぜならそこで変換されたデータは二度と変えることができません。それゆえデジタル化する際のサンプリングの精度が最も大切になるのです。

そしてそれが様々なモダリティと融合し

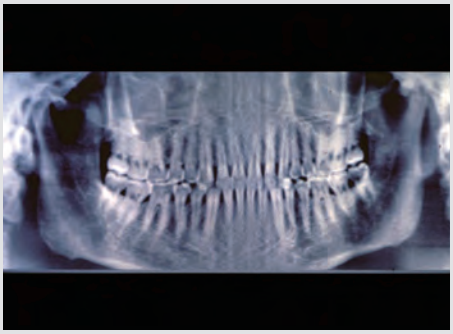

図1　1992年のデジタルパノラマ画像。被ばく線量が高く、計算にも数時間を要するなど実用化には程遠いものだった。



図2　歯科用CTのプロトタイプ装置。

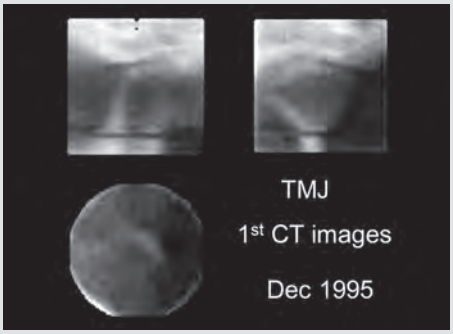

図3　プロトタイプ装置の撮影画像。画質としてはかなり不鮮明なものであった。

ていく中で開発されたもの、それは「3DX」の基礎であり、25年にわたる基礎研究から開発された「Veraview X800」に反映されています。今後は「X800」をベースにDigital Dentistryがさらに展開していくことでしょう。実は「X800」では、アナログ撮影を精密に行うために装置の剛性を2倍に上げるなど、目に見えない部分に力が注がれています。**図6**は「X800」の撮影画像ですが、非常に鮮明な画像を提供していることがお分かりいただけるでしょう。

最後に、開発に携わった皆様に心から御礼申し上げたいと思います。

ディスカッション

山﨑：歯科用CTを開発・普及しようと思われた理由をお聞かせください。

新井：デジタルパノラマの開発が軌道に乗らなかったため、次にデンタルフィルムにフォーカスしました。デンタルは解像度が高いのですが、根管の位置までは識別できません。これを何とか3次元で見れるようにしたい、それが出発点だったように思います。

山﨑：撮影範囲を決定する際、どんな点に留意されたのでしょうか。

新井：デンタルは細かいものを見なければいけませんから、画素サイズを0.125mmと決めました。それに耐えうる大きさが当初3×4㎝だったんです。その後、技術の進化によって、4×4㎝、6×6㎝、8×8㎝とサイズを広げることも可能になりました。こうした撮影範囲の拡大はそのままセンサー発達の歴史ともシンクロしていると言えるでしょう。

藤山：矯正治療の場合、治療前後をスーパーインポーズする際にデジタルだとうまく重ならないことがあるのですが、そこはどのように工夫されたのでしょうか。

新井：歯科用CTでは撮影範囲が限定されるため、まったく同じ部分を撮影することが難しかったのですが、「3DX」では撮影ポジションを記憶する機能があり、それを呼び出すことで以前と同じ位置付けで再撮影を行うことが可能です。これは「可能な限り簡便な方法で患者さんに納得していただく結果をお見せしたい」というご要望の中から開発が行われた結果です。そういう意味で私たちは単に3次元の画像が得られるだけなく、時間と空間を超えて再現性を確保するという部分にも力を注いできたと言えます。

中田：「3DX」がもつコントラストの鮮明さについて、もう少し詳しくお聞かせください。

新井：歯科用CTの画像はX線の透過像の重ね合わせで構成されていて、その精度が低いとアーチファクトが出て画質が落ちてしまいます。精度を左右するのはX線管球、回転、装置の剛性、センサー、全ての性能が整って初めて得られるものです。仮に一つでも性能の低い部分があれば、低い部分に引っ張られて画質全体が落ちてしまいます。そこではまさに10ミクロン単位の精度が要求されるのですが、その部分を追求・精査し、5年、10年にわたって性能を維持することをベースに設計したということに尽きる思います。

新井先生のプレゼンテーション動画は
右記のQRコードからご覧いただけます。

図4　2001年に誕生した歯科・頭頸部用小照射野X線CT装置「3DX Multi Image Micro CT」。

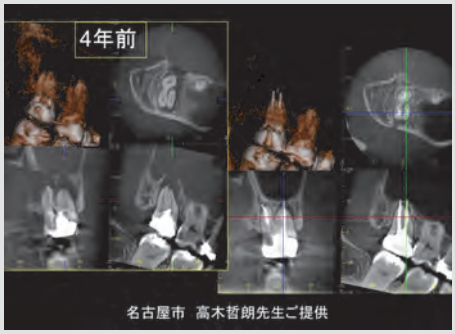

図5　左が4年前の画像。歯科用CTの性能や再現性の高さが証明できる。（名古屋市 高木哲朗先生ご提供）

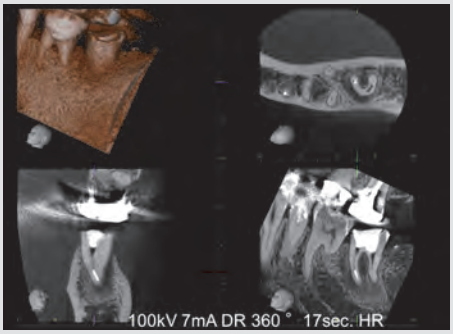

図6　「X800」の撮影画像。精密な撮影を実現するため剛性を2倍に上げるなど、細かな部分に力が注がれている。

PART 2 歯周病・予防

CBCTが歯周組織の診断・治療を変える!

KOTARO NAKATA
中田 光太郎先生 医療法人社団洛歯会 中田歯科クリニック 院長

高精度な画像が術式や材料の検討に寄与

図1の症例をご覧ください。右の天然歯のCT画像では、歯根膜腔まで非常に鮮明に映っていることがお分かりいただけると思います。歯周治療の世界ではパノラマを使った診断はとても有用ですが、歯槽骨頂や骨の欠損状態がはっきりと識別できるデンタルでの全顎撮影が診断項目としてさらに重要になります。このデンタルX線に勝る高精度の画質を持つCTは歯周組織診断に欠かせないものです。

歯科用CTを導入して以来、隣接面の骨の欠損状態が3次元的かつ鮮明に分かるようになりました。つまり欠損部分の底部から上へと上がっていくにつれ、三壁性から二壁性に転換する、このことが事前に立体的に把握できる恩恵は、術式や使用材料の検討に寄与してくれるという点で、歯周再生治療の手術の際にとても助かります。

図2をご覧ください。この症例ではこのように事前にCTで確認した画像をもとにフラップを翻転すると、舌側に骨がしっかり保存されていて、クラス3ではない分岐部病変であることが確認できます。CT画像で確認した通りの臨床像が得られました。

歯周治療の術前診断が大きく変化

さらにCT画像は術前術後の歯肉の厚みの変化を診断する際にもとても有効です。

図3の症例は右側1番の補綴のやり替えを希望された患者さんです。歯肉のフェノタイプを測定し、補綴前処置として歯周形成外科手術を行ったケースです。

結合組織を填入し手術を終えました。術前術後プローブの透過度検査では、術後の歯肉の付着状況や厚みの改善の様子が見てとれました。

このような臨床に関してCT画像で術前術後の評価を行います**(図4)**。この際、私はフロアブルレジンを入れて歯肉の厚みを測定するということをルーティンに行っています。

さらに現在では、「supracrestal gingival tissue(骨縁上歯肉組織)」が歯周治療の世界で重要な診断項目になっていますが、この診断に高画質の歯科用CTを用いることによって私たちの術前診断が大きく変わりました。従来ボーンサウンディングで確認していたことが、ロールワッテで上口唇を排除してCTで撮影するだけで、歯肉の厚み、高さがすべて把握できるようになっています。

従来敬遠していた審美ケースなどにも応用可能

図5をご覧ください。CT画像では、CEJ(赤いライン)の位置が鮮明に把握できます。青いラインは歯肉縁です。通常では歯肉縁とCEJのポジションは重なっているはずですが、ここでは若干のズレが見られます。この場合CEJが歯肉の中に隠れているケースで「Crown Lengthning(歯冠長延長術)」の適応になります。こうした術前診断もCT画像だけで可能になり患者さんに状況を分かりやすく説明できるというメリットがあります。

最後にご覧いただくケースは、左側犬歯の歯冠破折によって来院された21歳女性です。術前診断で上顎の両中切歯のCEJが歯肉の中に埋まっていることが判明しま

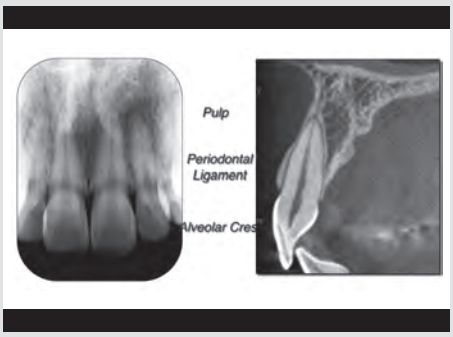

図1　右が天然歯のCT画像。歯根膜腔まで鮮明に描写されていることが見てとれる。

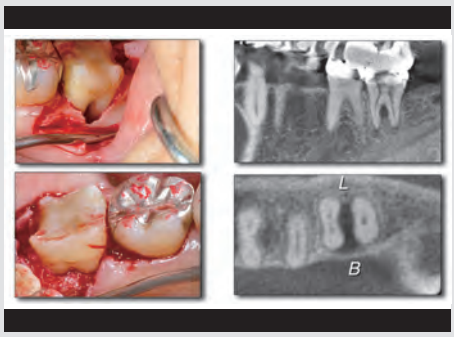

図2　歯周再生治療を行う際に歯科用CTの鮮明な画像がもたらす恩恵ははかり知れない。

図3　右側1番の補綴やり替えを希望。

した。それを手術で挺出し本来のCEJのポジションまで歯冠を出してあげる。こうした審美的な改善は従来あまり積極的には行ってきませんでした。ところが現在ではCT画像をもとに説明することで可能になっています**(図6)**。

こうした部分への寄与が歯周病分野におけるCTの新たな活用法と言えるでしょう。私たちは、インプラントだけでなく、歯周組織診断にCTを活用しています。今後、有効な活用範囲がさらに拓けるものと感じています。

ディスカッション

藤山：「CTG：Connective Tissue Graft（結合組織移植術）」の際の歯槽骨の長さについて、CEJとの兼ね合いからどの程度であればCTGの成功率が高いかなど、CT画像を用いた診断方法や歯肉の撮影方法について教えてください。

中田：今回ご紹介したCT診断は矯正の先生方にも応用いただけるものだと思います。例えば、ガミースマイルを矯正治療で治すのか、あるいは形成外科手術で治すのか、その診断基準はCT画像を見るだけで可能になります。受動的な萌出不全の場合は私たち一般歯科の領域になりますし、また同じガミースマイルでも、完全に「CEJイコール歯肉縁」というケースの場合、速やかに矯正の先生へご紹介することになりますので、CT画像を通じて矯正の先生方ともさらに連携を深めることができると感じています。

山﨑：CTでは軟組織が映りませんから、コンポジットレジンを付けて厚みを測ったり、CEJとスープラクレスタルティッシュアタッチメントの診断に活用する手法は大変勉強になりました。さらに歯周治療でもCTを上手に使うことで治療範囲を広げていけるということも分かりました。そこで新井先生に伺いたいのですが、軟組織はCTで判別することが難しい場合が多いですよね。実際はどの程度までカバーできるのでしょうか。

新井：ロールワッテや口腔内撮影用の補助器具を付けてCT撮影を行うと、少なくとも前歯部においては歯肉の形態を鮮明に観察することができます。これは、空気と軟組織の間はX線の吸収率が違うことが理由です。ただしリップが重なってしまうと同じ吸収率になるため判別が難しい。ここを理解して工夫されるとさらに応用範囲が広がるかもしれませんね。

中田先生のプレゼンテーション動画は
右記のQRコードからご覧いただけます。

図4　CT画像を用いて術前術後の評価を行っている。

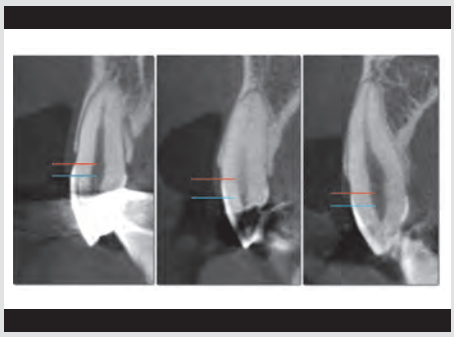

図5　CT画像を用いて歯肉縁とCEJのポジションを確認。（青いライン：歯肉縁、赤いライン：CEJ）

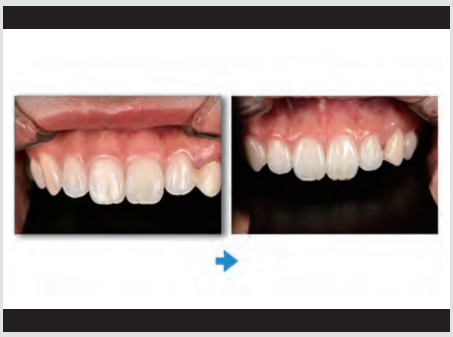

図6　CT画像による術前診断をもとに積極的な審美治療も可能になった。

PART 3 矯正治療

デジタル矯正治療における歯科用CTの活用法

KOJI FUJIYAMA
藤山 光治先生 医療法人ふじやま矯正歯科 院長

デジタル技術により矯正治療も第4世代に

まず矯正治療の流れを歴史的に見ると、第一世代から第三世代まではマルチブラケットを使ったアナログ式の矯正治療の世代でした。

1999年からコンピュータを使って治療計画を立てていく第四世代の矯正治療がスタートし、これがデジタル式の矯正治療となっています(**図1**)。その一方で、現在も装置の装着はアナログですし、治療計画はコンピュータを駆使して行いますが、最終的な判断は術者が考え決断を下す必要があります。

ただ、第四世代になり多くのメリットが享受できるようになっています(**図2、3**)。まず、1つのアライナーでの歯の移動量の制限をデジタルで行うことで、歯根へのダメージが軽減され、治療中の痛みが少なくなっています。さらに装置が目立ちづらくなっていますし、歯磨きなどのメインテナンスもしやすくなっています。術者にとってはブラケット装置やワイヤーベンディングなどの難しい技術や操作の必要がなくなり、比較的簡便に治療が進められるようになっています。

課題としてはアナログの矯正治療と同様に、ゴールの設定が術者によって決定されるため治療結果が大きく変わってしまうことが挙げられます。例えば拡大量の設定には制限がないため、歯槽骨より歯根が頬側に位置していてもバーチャルの歯肉が存在するために見落としてしまいます。

このように装置の装着状況や診断内容、治療計画の立案も術者の力量にかかっていますし、過去のエビデンスに従うことも重要です。デジタルとアナログが混在することでヒューマンエラーを誘発し、結果的に意図した治療が正確に行われていないケースも見られるようです(**図4**)。

矯正治療における歯科用CTの活用法

矯正治療におけるCTの活用法については、歯槽骨の垂直的水平的な骨レベルの評価や、埋伏歯に対して開窓牽引が必要であるかを判断していく、あるいは歯根付近の歯槽骨の欠損がないかどうかなどを診断します。

私の場合、3次元的に立体になった**図5**のようなCT画像をよく使います。例えば3番が埋伏して2番の歯根に当たっているということもこの画像でわかります。その他に、骨レベルを落としていくと歯冠だけが残りますから、その歯冠のポジションをもとに永久歯と乳歯の位置関係を見ることもできます。

骨は常に変化していきます。例えば**図6**の黒いラインが37歳の時のX線写真、赤いラインは77歳です。この図を見ると、骨は常に変化し続け、それに合わせて咬合も変わり続けていくことが分かります。骨は一生成長し続けるので咬合を常に一定の

図1　第四世代の矯正治療の特徴。

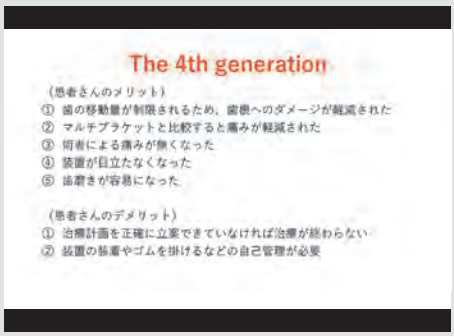

図2　第四世代の矯正治療における患者さん側のメリットとデメリット。

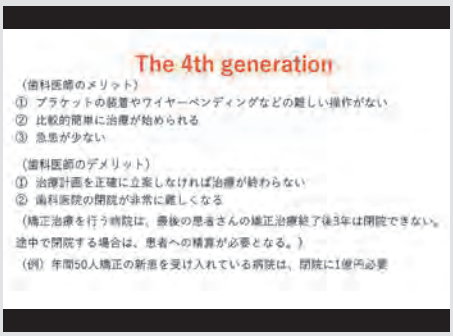

図3　第四世代の矯正治療における歯科医師側のメリットとデメリット。

状態で保つことは難しいということが分かっています。生理的な歯の移動も含めて、何が原因で咬合が変化したのかをより明確にするためには関節なども観察する必要がありますし、予後不良の原因は術者の問題なのか、それとも骨の変化によるものなのかを明確にするためにはCTを活用した咬合の重ね合わせによる評価も必要になると感じています。今後はCTを使ってこうした予後の評価もしていきたいと考えています。

ディスカッション

新井：フェネストレーションの状態が叢生の患者さんに非常に多いことがCT画像を見ることで初めて気付きました。見た目だけを整えるのではなく、骨の中まで見て歯根のあるべき位置を意識した矯正治療を行う必要性を感じました。

藤山：デジタルで治療計画を立てる場合、歯槽骨の存在を無視しておられるケースをよく目にします。この場合、マウスピース矯正では歯肉退縮が起こることがありますが、これは限界を超えて歯根を頰側に移動させていることが原因だと思います。それを事前にCTで確認することで「これ以上の移動はNG」という境界を明らかにしながら、歯槽骨から出ない位置に歯を並べることを常に心掛けています。ただ、現状では正確な診断は難しいので、今後はおそらくSTLとDICOMデータがどこまで重なるかによってそういうことも防止できる時代に変わるのではないか感じています。

山﨑：マウスピース矯正はとても“患者さんに優しい治療”だと感じています。ただ、日本ではオフィシャルな矯正の学会でマウスピース矯正の臨床ケース、プレゼンテーションはゼロなんです。アメリカなどではかなり症例報告も認められているようですが、日本の現状はいかがでしょうか。

藤山：日本の現状はマルチブラケット矯正が主体で、マウスピース矯正はエビデンス不足とされています。ただ、現在海外では100本以上の論文報告があり、その中でいつまでも認めないということは難しいと思います。さらにマウスピース矯正の場合、力点を舌側あるいは唇側の歯頸部に設定できるので、歯根を口蓋側や舌側に移動させる能力はマルチブラケットより長じています。マウスピース、マルチブラケットそれぞれに有効な症例がありますから、早急にガイドラインをつくって棲み分けできればいいと思います。

中田：私は矯正の先生から歯肉退縮した患者さんの治療依頼を受けることがあるのですが、その際、骨と歯根、そして歯根の唇側や頰側にどの程度骨幅があるのかなどについて矯正の先生は非常に詳しく診断されています。その部分においてはCT診断に関して私たち一般開業医以上に長けておられるということで、いろんなことを教えていただきたいですし、逆に私たちができるアドバイスはさせていただくなど、相互連携の可能性も感じた素晴らしいレクチャーでした。

山﨑：歯並びはう蝕や歯周病と違い予防できません。そのことから歯科界で今後10年・15年で最も伸び代があるのは、「矯正治療」、そしてう蝕や歯周病にならないようなメインテナンス、すなわち「予防」、この2つだと考えています。マウスピース矯正の普及を通じて矯正の先生方と私たち一般開業医の垣根は低くなってきましたので、今一度矯正治療のアドバンテージやリスクなどについてさらに知見を増やしていきたいと思います。

藤山先生のプレゼンテーション動画は
右記のQRコードからご覧いただけます。

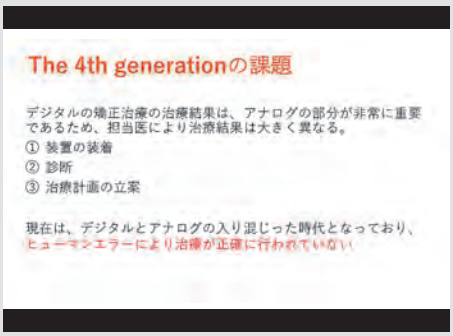

図4　第四世代の矯正治療の課題。

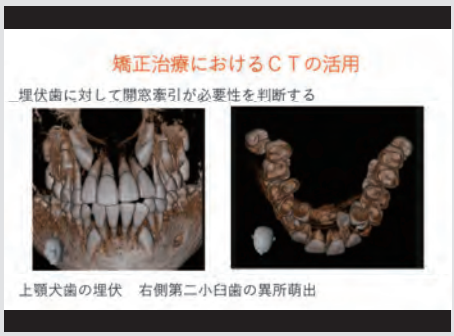

図5　矯正治療においても歯科用CTは術前診断や患者説明に非常に有効である。

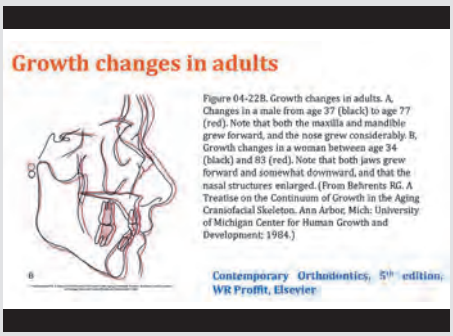

図6　黒いライン＝37歳　赤いライン＝77歳：骨の動きに合わせて咬合も変化し続けていくことが分かる。



PART 4 Digital Dentistry　世界の潮流

Digital Dentistryのステップバイステップ

MASAO YAMAZAKI
山﨑 長郎先生　原宿デンタルオフィス 院長

私がアナログ併用を選択する理由

「先生の臨床はフルデジタル･アナログ併用のどちらですか」という質問をよくいただきます。実は私は印象採得に関してはすべてアナログで、模型を使用する段階になって初めてデジタルを活用します。

模型をスキャンしてワックスアップを行い、単体ジルコニアやモノリシックなジルコニアを使って、ステインである程度のメイクアップを行います。パーシャルカットバックの場合、ワックスアップしたフレームをさらにスキャンするダブルスキャンを行います。あとは咬合器に載せるなどして最終的な調整を行います。

「なぜIOS（Intra Oral Scanner：口腔内スキャナー）を使わないんですか」という声が聞こえてきそうですが、現在のIOS単体の方法では必ずエッジロスが起きるという論文がある歯科技工士さんによって発表されました。この論文によって補綴の生命線であるマージンに対する欠陥が露呈したわけです。それゆえ私はIOSを使っていません。

デジタル活用のステップバイステップ

私のデジタル活用のステップバイステップを簡単に説明します（**図1**）。まず印象を採り、模型を起こします。さらにプロビジョナルもスキャンします。ダブルスキャンですね。ここでライブラリから形態を選びます。ただ、1歯ずつライブラリから引っ張りますから、6歯すべて行うとなるととても時間がかかります。これがデジタルと言えるでしょうか。例えばワンクリックで6全歯の形態がすべて出てくるようでないとデジタルとは言えないと思っています。現在はこれをフルマウスで行うとなると半日以上かかります。それを重ね合わせて最終形態を作ります。

ただ、デジタルの良いところは支台歯形成との相関関係がよくわかるんです。**図2**が最終的な形態です。あとカットバックのデザインもバーチャルカットバックができます。後はボタンを押すだけで**図3**のようになります。これが補綴のステップバイステップです。

Digital Dentistryに寄せる期待

IOSとデスクトップスキャナーでどちらが正確にスキャンできるかについていくつかの論文が出ていて、デスクトップスキャナーの方が手ブレもないし、回転軸が一緒なので正確性が高いという結論になっています。それゆえ私はデスクトップスキャナーを使用したダブルスキャンによるセミデジタルな補綴治療を行っています。基本的にパーシャルカットバックを行いますから、患者さんの要望次第である程度の審美性は改善可能です。**図4、5**は術前と術後の比較です。

図1　術前の状態。デジタル技術をどのように治療に活かしているかをご紹介する。

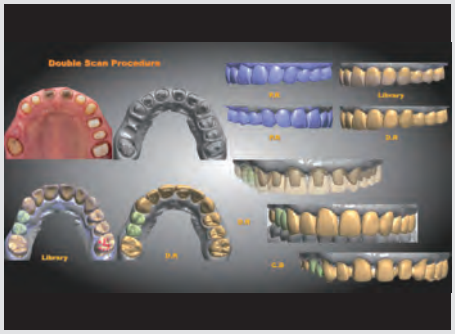

図2　ダブルスキャンを用いた形態付与のステップ。

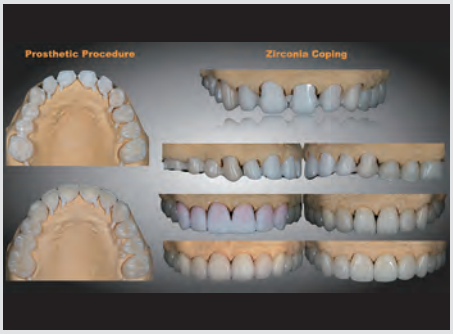

図3　図2からワンクリックでこの状態まで持っていける。

一つの症例を通じて、現在私がどのように考えて治療を行っているか、そしてDigital Dentistryの現実を解説しました。デジタルを導入する前提として、患者さんにどれだけのベネフィットを与えられるかを常に考える必要があります(**図6**)。

今後は小さい範囲の治療が主流になってくると予想されますが、その際にデジタル技術は大きな役割を果たすことは間違いありません。さらに今後私たちはインターディシプリナリーなチームワークを構築することも重要です。その流れをアシストする意味からもデジタル技術は今後さらに進化・発展が期待されていると感じています。

ディスカッション

中田：現状でどこまでデジタル機器を活用すればいいのかについて考えさせられました。審美領域以外の部位の縁上マージンの形成などにIOSを応用する際はいかがでしょうか。

山﨑：縁下、縁上の区別なく、現在の技術で形状をスキャンするところに限界があると思います。そこで新たに期待される方法としてソナーがあります。ソナーが硬組織に当たるとその信号が反射で返って来る、それを造形にできればかなり正確なものになります。日本の場合、マージンの明瞭化が難しい歯肉縁下の治療が多いわけですが、そういうケースでも簡便にできる可能性が出てきて、アメリカでは実験モデルがすでにスタートしているようです。その実用化が進めばかなり良い成果が得られるのではないでしょうか。

藤山：補綴のセットアップのケースを拝見して、矯正治療のそれに近い印象を受けました。その際にはコンタクトポイントも確認できるのでしょうか。

山﨑：隣接面の場合、作製した模型をスキャンしてアナログでワックスアップを行います。歯科技工士さんがキチッと調整してくださったものをスキャンするわけです。それと模型を重ね合わせるダブルスキャンを行いますのでストレスはほとんどありません。

藤山：矯正治療でも最後の咬合を作り上げた状態で、そこに機能的な要因を盛り込めばさらに完璧なものが作れると感じました。

山﨑：バーチャルのアーティキュレーターで咬合まですべて修復できるので、これまで何度かトライしたのですが、精度の高い補綴を要求すると修正が入って歯科技工士さんに敬遠されてしまいます。ですから現状では歯科技工士さんが作ったものをスキャンしてそのままデリバリーした方が早いと思います。

新井：入口と出口は必ずアナログになりますので、その間のデジタルをどう使うか、私の場合は画像になるわけですが、それを造形していくと、そのデータ間の連携がうまくいってないという問題点があります。アナログからデジタルに移すところ、そしてデジタルからアナログの実際の補綴物に移すところ、さらにそれぞれの運動や形態がきちっと融合されることを次世代に向けて目指していくべきと感じています。

山﨑：3Dプリンターで作って模型を入れると計算上はピタッと適合するはずですが、それが実際の口腔内に入った場合どうかという検証ができないわけです。そこが最もネックな部分でかなり精緻な補綴を行う場合には現状ではセミデジタルの方が有用性が高いと感じます。

山﨑先生のプレゼンテーション動画は
右記のQRコードからご覧いただけます。

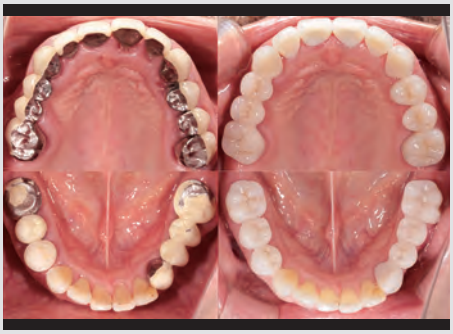

図4　術前(左)術後(右)の比較(咬合面)。

図5　術前(上)術後(中)の比較(前歯・頬側面)。

図6　デジタル機器を使う際には「患者さんのベネフィット」を最優先に考えることが重要。

山﨑長郎先生による総括

歯科治療の将来を考えると、例えば補綴の場合70年代でほぼ理論は構築されていて、それ以降大きな進化は見られません。ですから歯科治療の本質は変わらなくても、デジタライゼーションの進歩にともなって、治療の周辺をカバーするアイテムなどが患者さんに優しく術者に使いやすいものにアップデートしていくと感じています。特に義歯製作やインプラント治療に関しては、ほぼ100%バーチャル形態で完成できるところまで進んでいるので、10年後にはその精度がより向上している可能性が高いでしょう。歯科用CTはその部分で重要な役割を果たすことになります。例えばインプラント治療であれば、サージカルテンプレートはすべてCTとリンクしていますし、藤山先生のお話にあったように矯正の分野でどこまでリンクしてくるかということをはじめ、各科がどう連携していくかがこれから大きな課題になると思います。

日本の企業の最大の欠点は、一つずつの製品はみんな良いのですが、それを繋ぐエンジニア同士の連携が希薄なんです。その連携をどう繋げていくかが今後重要ですから、その重責をぜひモリタが果たしてくださることを期待したいですね。まずは「Morita Digital Solution Center」をより一層進化させて、「本当のDigital Dentistryの姿」を私たち臨床医に見せていただきたい。

今後、歯科医療のビジネスモデルにも少しずつ変化のきざしが見えています。これまでおもに重度のう蝕や歯周病などへの対応にフォーカスしてきましたが、現在そうした患者さんは減少傾向にあります。代わって矯正や予防へのニーズがますます高くなりますから、メーカーや私たちがビジネスモデルを変えていくと同時に、将来を見据えてどの部分に注力すべきか真剣に考えていかなければならない時代に来ていると思います。その意味で今日のいろんな分野の先生方とのディスカッションがお役に立てば幸いです。

MDSC
MORITA Digital Solution Center

・次世代機器の『検証』を行う MDVC【MORITA Digital Verification Center】
・購入されたユーザー様に対しての『啓発』を司る MDS【MORITA Digital School】
・質疑等を解決するために『サポート動画』コンテンツを作成する MSC【MORITA Supprt Center】



MDSC Chairside Enlightenment

“モノ”単位ではなく“治療”単位の提案
商品導入後も臨床的なノウハウを得られる環境
今後チェアサイドに必須のデジタル器材を網羅。
潜在的なイメージを引き出す絶好のエリアです。

MDSC Labside Enlightenment

モリタCAD/CAM製品の販促だけに問わず商品導入後の
アフター研修を提供・サポート
デジタル技工に対応した技工環境の提案。
シンタリング環境3Dプリンタ等の表面処理・接着
研磨等環境など後処理デモ環境を整備